

Könnte es ein zu kurzes Zungenband sein?

Vorab-Screening **Baby und Kind** für Fachkräfte

Márta Guóth-Gumberger, Daniela Karall, Andrea Hemmelmayr, Natalie Groiss

Name des Kindes _____ Geburtsdatum: _____ Datum Untersuchung _____

ZUERST kompetente Stillberatung, verschiedene mögliche Ursachen der Probleme abklären, Stillmanagement optimieren.

DANN Vorab-Screening Zungenband – nicht ausreichend für Diagnostik !

	Möglicher Hinweis auf ein zu kurzes Zungenband	möglicher Hinweis	kein Hinweis
	Andocken schwierig/nicht möglich UND/ODER Stillfrequenz niedriger/höher als 8-12 x/24h UND/ODER Milchstaus	Ja	Nein
	Mamillen verformt UND/ODER wund UND/ODER blutig UND/ODER Schmerzen	Ja	Nein
	Milchbildung beginnt nach Tag 3 UND/ODER in den nächsten Wochen zu gering UND/ODER Zufütterung erforderlich	Ja	Nein
	Ausscheidungen zu wenig: < 2-3 x Stuhl/24h in ersten 4-6 Wo UND/ODER < 5-6 nasse Windeln/24h	Ja	Nein
	Gewicht: Abnahme nach der Geburt > 7% UND/ODER zu geringe Zunahme ab Tag 5 UND/ODER später (in WHO-Standards abfallend)	Ja	Nein
	Essen zu wenig UND/ODER zu einseitig UND/ODER wird zum Kampf	Ja	Nein
	Aussprache schwer verständlich UND/ODER Buchstaben fehlen	Ja	Nein
	Zähne: Karies UND/ODER Zahnfehlstellung UND/ODER Knirschen UND/ODER häufig offener Mund im Schlaf UND/ODER tags	Ja	Nein



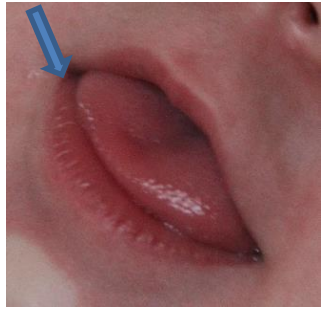





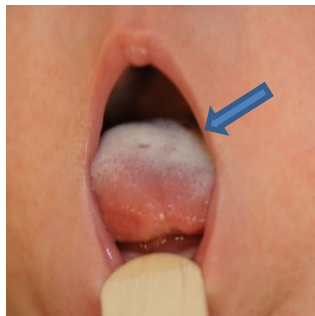
Sie kennen die Situation – Stillprobleme, mangelnde Gewichtszunahme, anhaltende Unruhe beim Baby oder ein Kind, das nur kleine Mengen isst. Egal, welche Maßnahmen versucht werden, nichts scheint wirklich zu helfen. All dies könnte auch Folge einer Bewegungseinschränkung der Zunge sein.

Beim zu kurzen Zungenband gilt:
Jeder Hinweis kann, muss aber nicht vorliegen.
Die äußeren Rahmenbedingungen sind sehr unterschiedlich:
→ **Diagnostik und Begleitung sind komplex.**

WENN MINDESTENS ZWEI, nicht alle Hinweise vorliegen, an erfahrene Fachkraft verweisen.

DANACH intensive Begleitung / Stillberatung erforderlich. Deswegen wichtig: Netzwerk aufbauen.

ZUNGE: Fotos Zungenbeweglichkeit

<p>Sichtbares Zungenband – bis weit vorne</p> 	<p>Herzförmige Zungenspitze</p> 	<p>Zunge NIE über der Unterlippe</p> 
<p>Grübchenbildung der Zungenmitte</p> 	<p>Rutschbahnform – vorne Grübchen – hinten Buckel</p> 	<p>Eingeschränktes Anheben der Zunge</p> 
<p>Saugbläschen an der Lippe und zweigeteilte</p> 	<p>Verliert Milch an der Brust UND/ODER an der Flasche</p> 	<p>Zungenbelag nur hinten, nicht vorne</p> 
<p>Lippenschleimhaut</p>		

Beim zu kurzen Zungenband gilt: Jede Form und Varianz kann, muss aber nicht auftreten.
➔ Für Diagnostik sind viel Erfahrung und Übung erforderlich.

Frenotomie ist EIN Puzzlestein unter mehreren:
➔ Für zufriedenstellende Ergebnisse ist gute Begleitung vorher UND nachher wichtig.

Quellen:

- Hazelbaker A. Screeningbogen zur Funktion des Zungenbandes (ATLFF). www.stillunterstuetzung.de
- ILCA. Klinische Leitlinien zur Etablierung des ausschließlichen Stillens. Verband Europäischer Laktationsberaterinnen (VELB). 2005
- WHO. WHO Child Growth Standards. <https://www.who.int/tools/child-growth-standards/standards/weight-for-age>, 2006
- Guóth-Gumberger M, Karall D. Das zu kurze Zungenband, Beurteilung und Begleitung. L&S 2/2016
- Guóth-Gumberger M, Karall D. Zungenband-TOOL, Hinweise auf eine eingeschränkte Zungenbeweglichkeit. www.stillunterstuetzung.de, 2020
- Weissmann G, Dubester D. Ankyloglossie, Jüngste Forschungsergebnisse. L&S 3/2018
- Ramoser G, Guóth-Gumberger M, Baumgartner-Sigl S, Zoeggeler T, Scholl-Bürgi S, Karall D. Frenotomy for tongue-tie (frenulum linguae breve) showed improved symptoms in the short- and long-term follow-up. Acta Paediatrica, DOI:10.1111/apa.14811, 2019
- Watson-Genna G. Supporting Sucking Skills in Breastfeeding Infants. Jones and Bartlett, 2017