

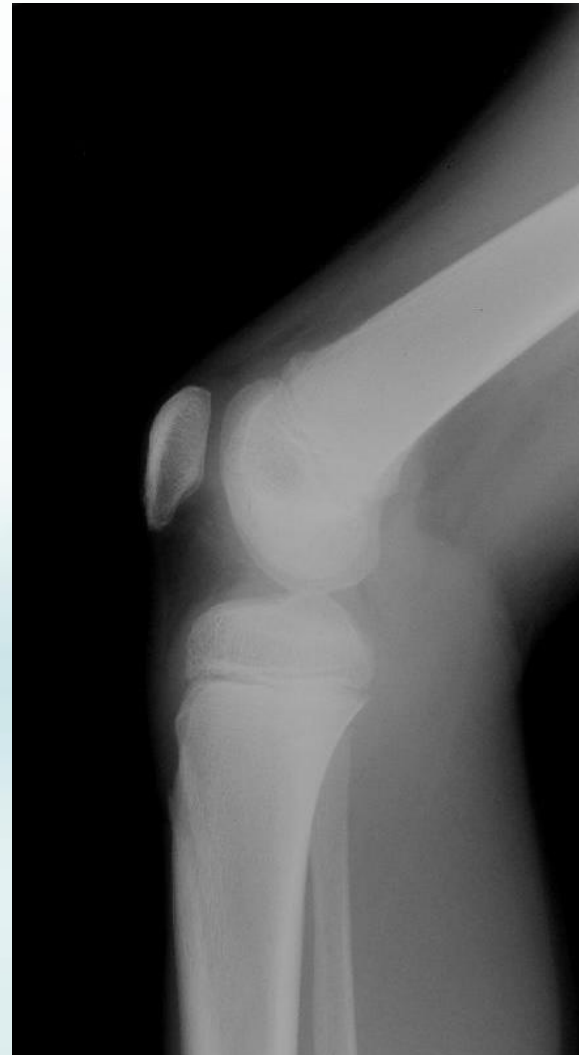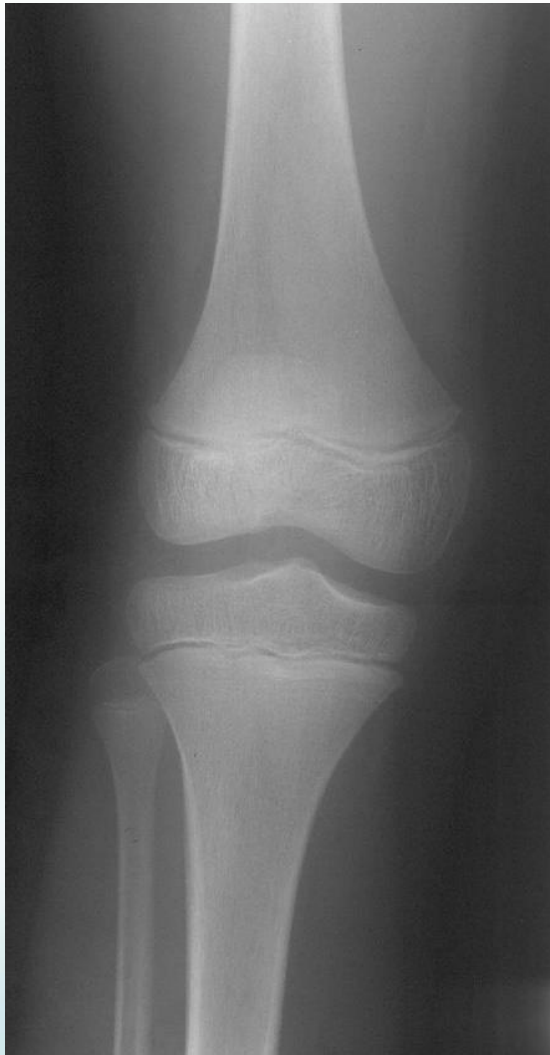Unklare vordere Knieschmerzen



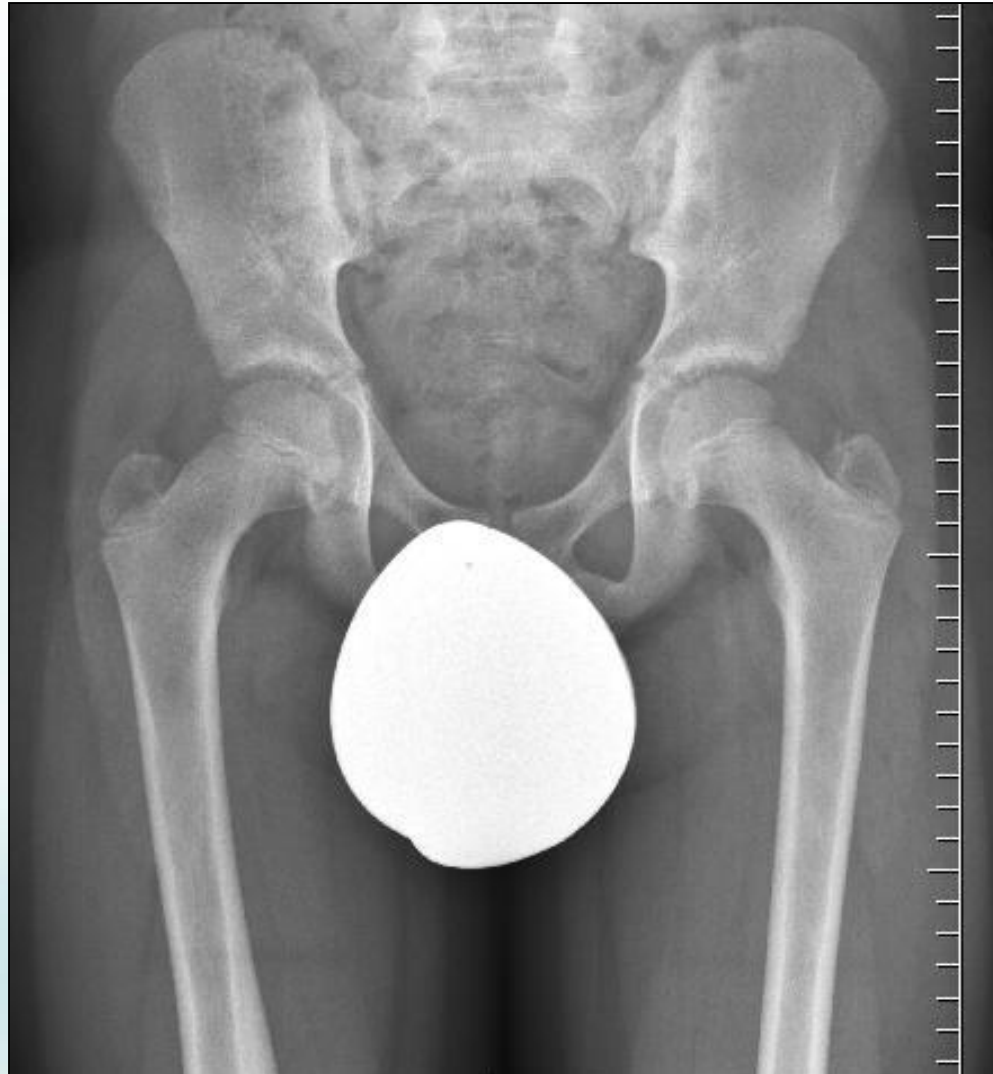Fallbeispiel

- 8 jähriger Junge
- hat seit 2 Jahren diffuse Schmerzen im Kniebereich
- drückt man auf die Tuberositas tibiae sagt er aua
- Kniebeweglichkeit frei
- keine Meniskuszeichen
- berichtet auch über Nachschmerzen
- war schon bei zwei Kinderorthopäden
- hatte auch schon ein MRI, ist nichts rausgekommen
- Vater ist sehr fordernd - fast unangenehm

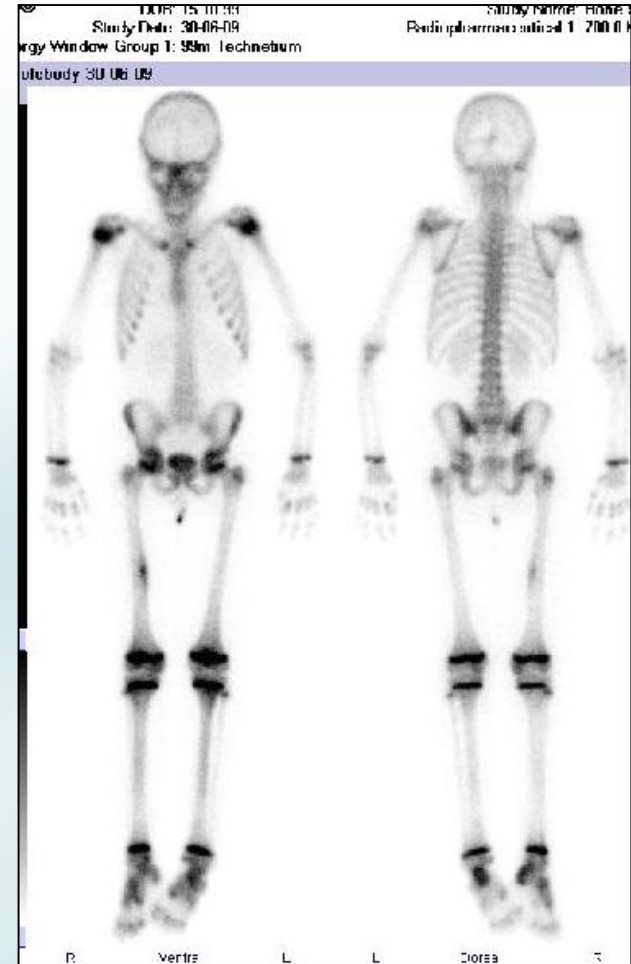
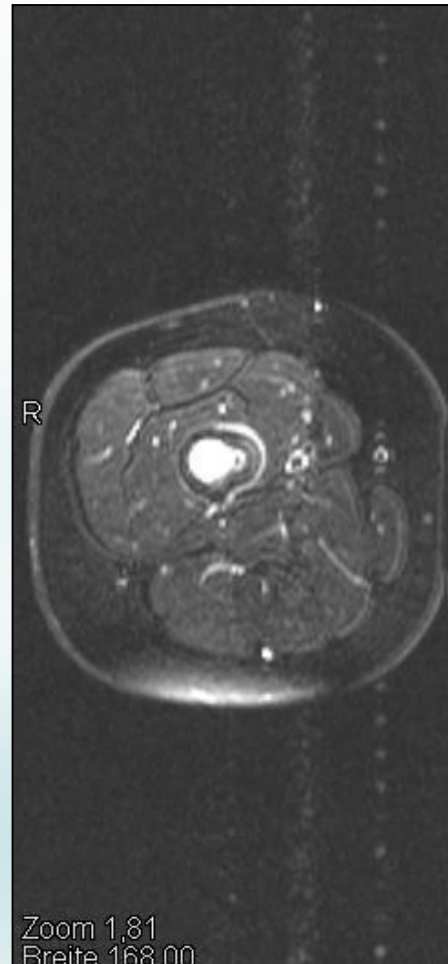
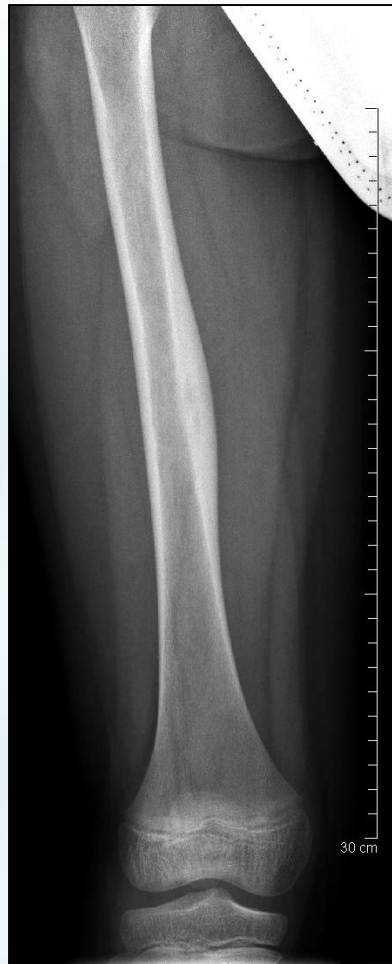Nativradiologie



weitere Diagnostik?



Diagnostik



Osteoidosteom

- gutartiger, teil expansiv wachsender Knochentumor (Osteoblastom)
- typischer Nidus
- meist Ober- und Unterschenkel metapysär-diaphysär
- macht diffuse Schmerzen (eine Region)
- häufig Nachtschmerzen
- sensitiv auf Aspirin (Test)
- früher en bloc Resektion
- heute CT-gesteuerte Thermokoagulation